ASYMÉTRIE DE TRANSPARENCE

Docteur Sophie Combelles
Service d'imagerie pédiatrique - Hôpital des Enfants
C.H.U. de Toulouse

Hôpitaux de Toulouse

Hôpital des Enfants

OBJECTIVER L'ASYMÉTRIE

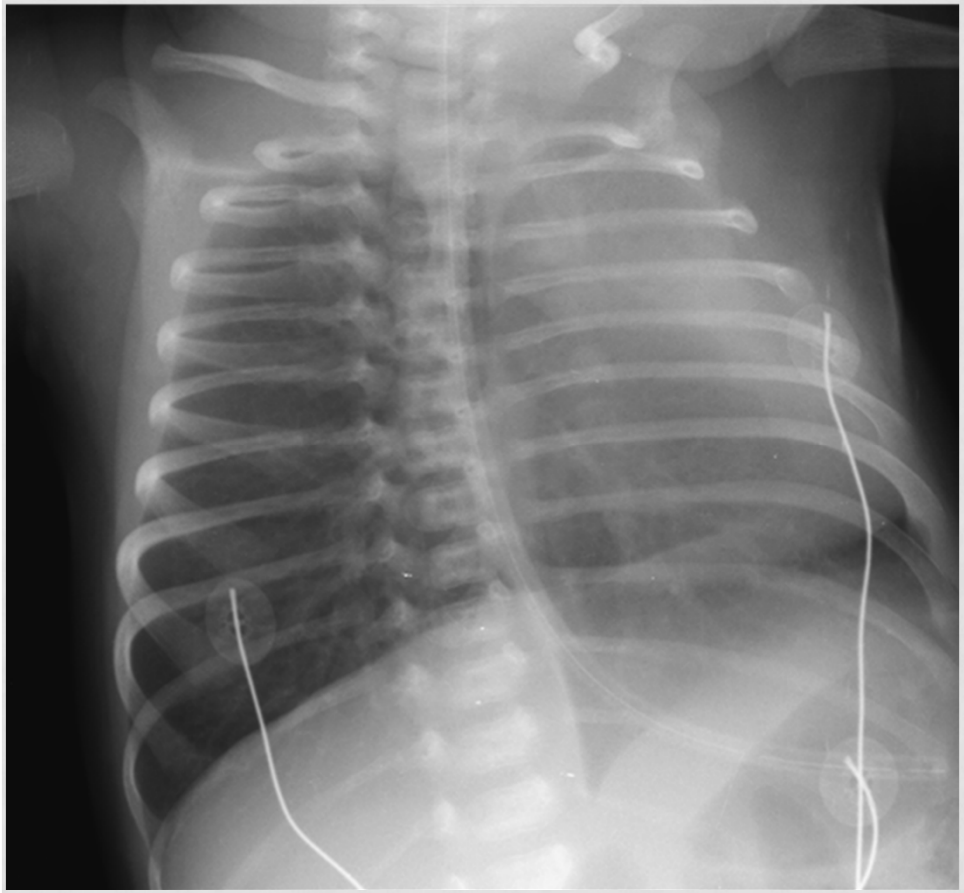

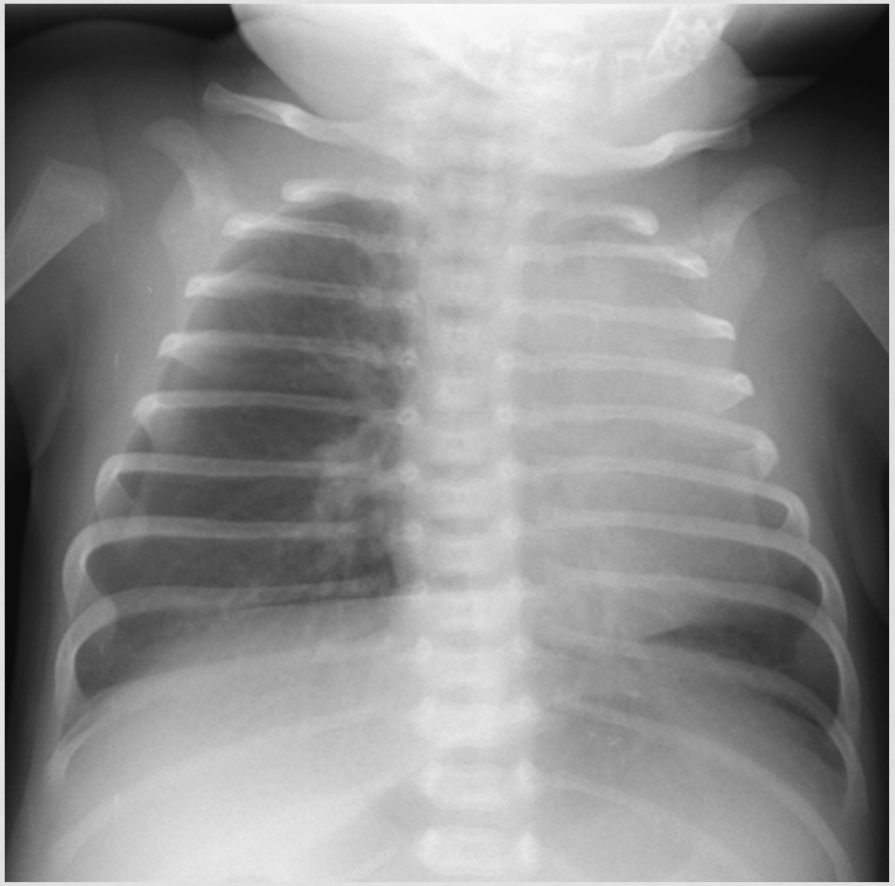

L'analyse de la symétrie nécessite un cliché de **bonne qualité**…

CRITERES DE QUALITE

- **De face**

- **En inspiration: trachée rectiligne avec la carène à droite de la ligne médiane**

- **8ème arc costal postérieur au dessus des coupoles**

- **ICT < 50% (debout en bonne inspiration)**

- **Spécificité des images:**
  - Dos-plaque : Côtes horizontalisées, clavicules au dessus des 1éres côtes, agrandissement géométrique de la silhouette cardio-médiastinale, aspect surélevé de la pointe du cœur en cas d'hyperlordose
  - Décubitus : vascularisation équivalente entre les bases et les sommets

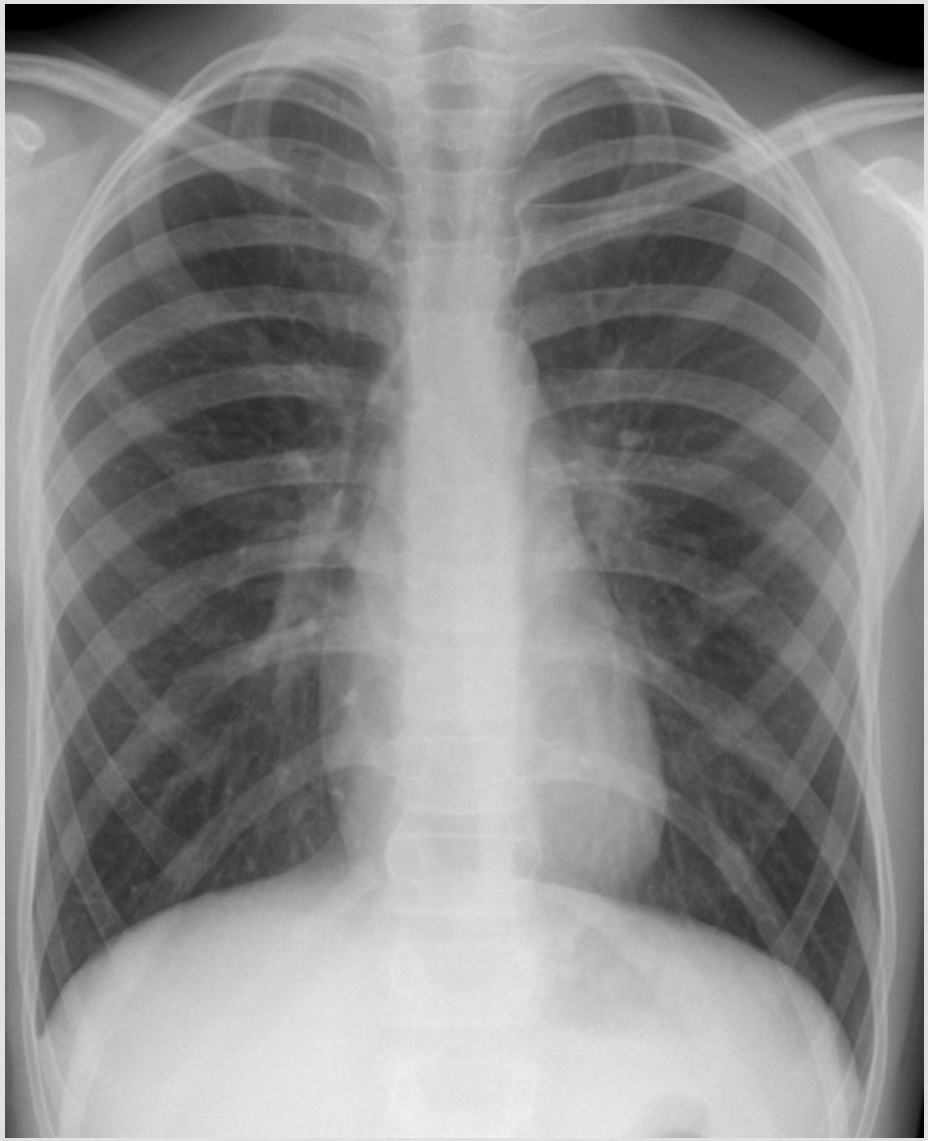

TRACHÉE
INSPIRATION / EXPIRATION

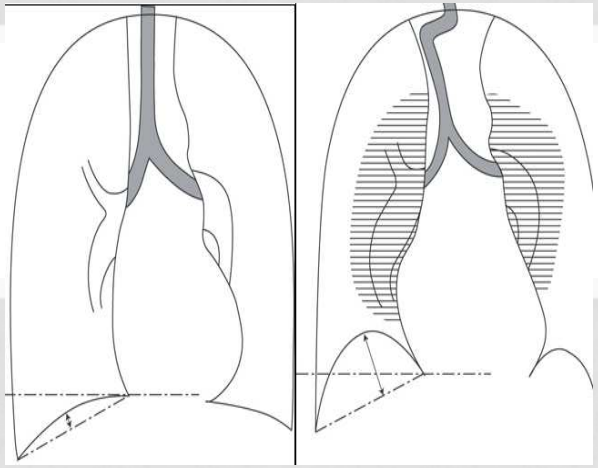

DÉFINIR LE CÔTÉ PATHOLOGIQUE

RT de face en INSPIRATION + EXPIRATION

↓

TRAPPAGE = OBSTRUCTION BRONCHIQUE

persistance d'une hyperclarté
<u>ET</u>
d'un volume pulmonaire en expiration identique à l'inspiration, avec déplacement médiastinal vers le coté sain

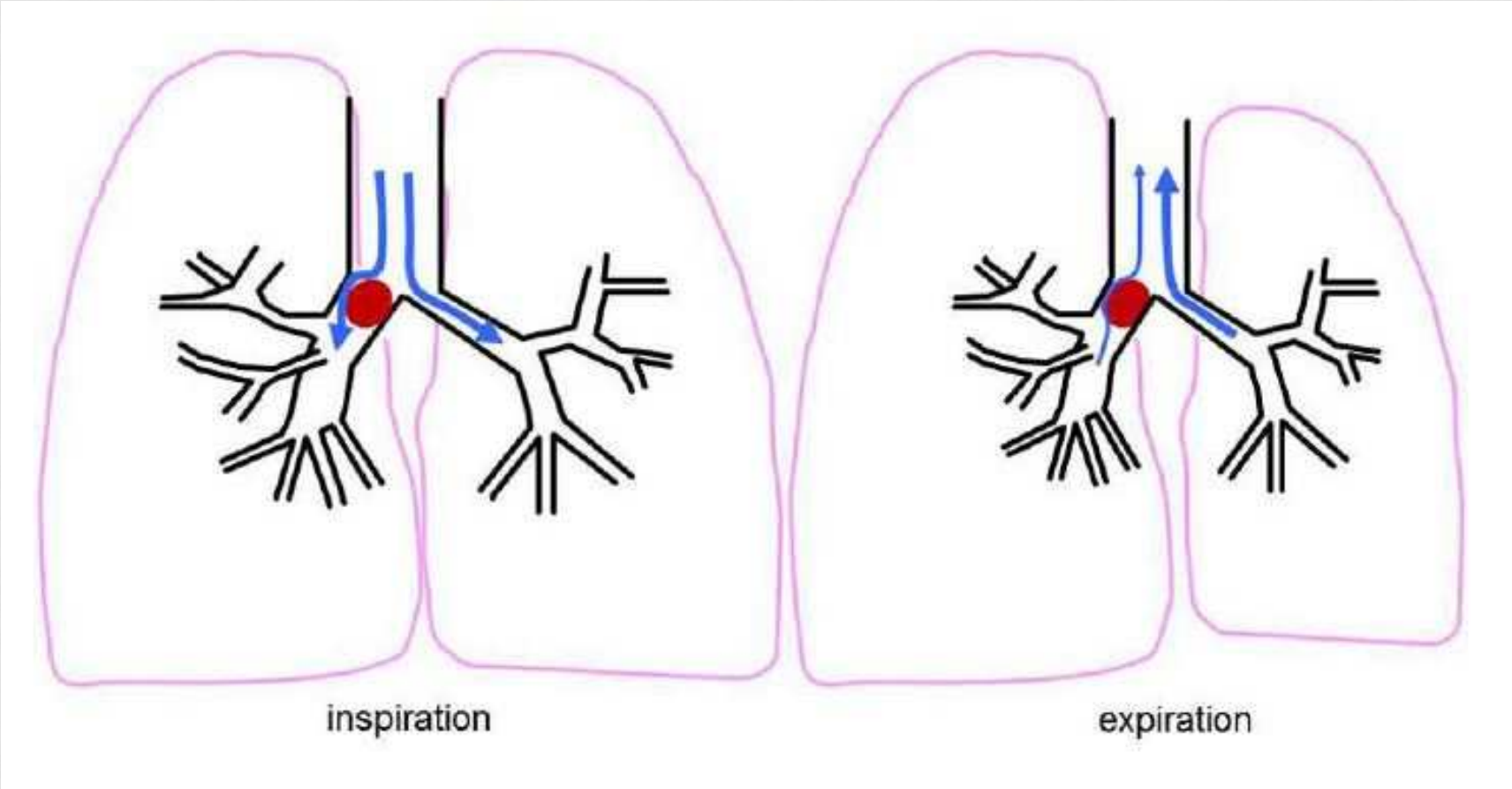
inspiration
expiration

CORPS ÉTRANGER

→ CE rarement visible (90% radio transparents)

Signes indirects d'obstruction bronchique totale ou partielle

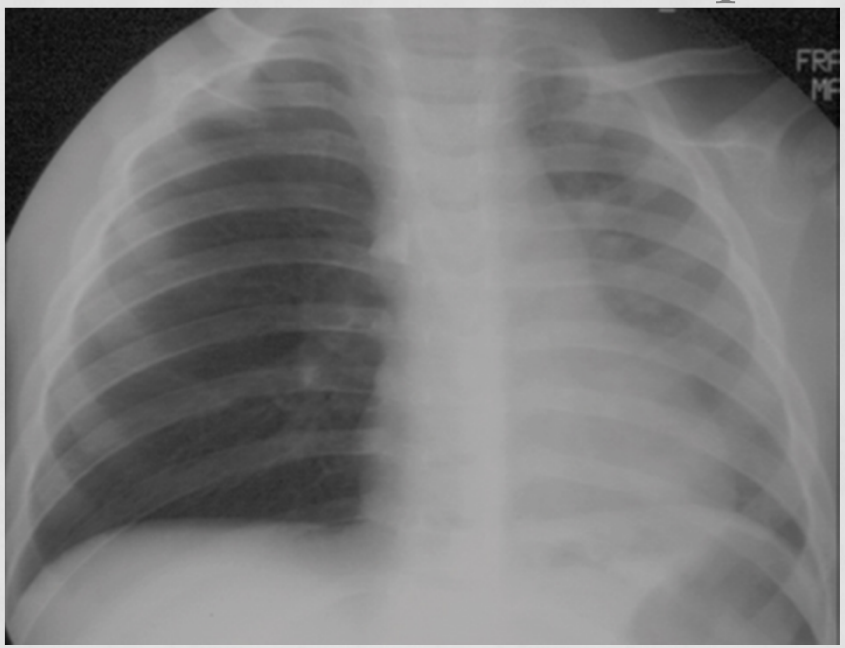

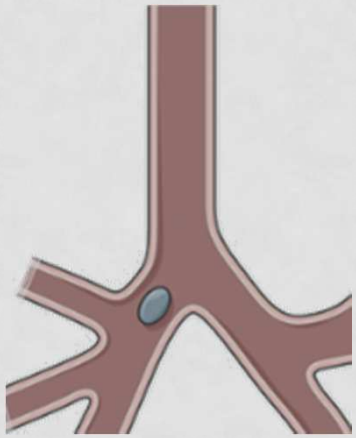

Obstruction incomplète

Nécessité d'un cliché en expiration +++
➔ cliché en inspiration possiblement normal ou quasi-normal

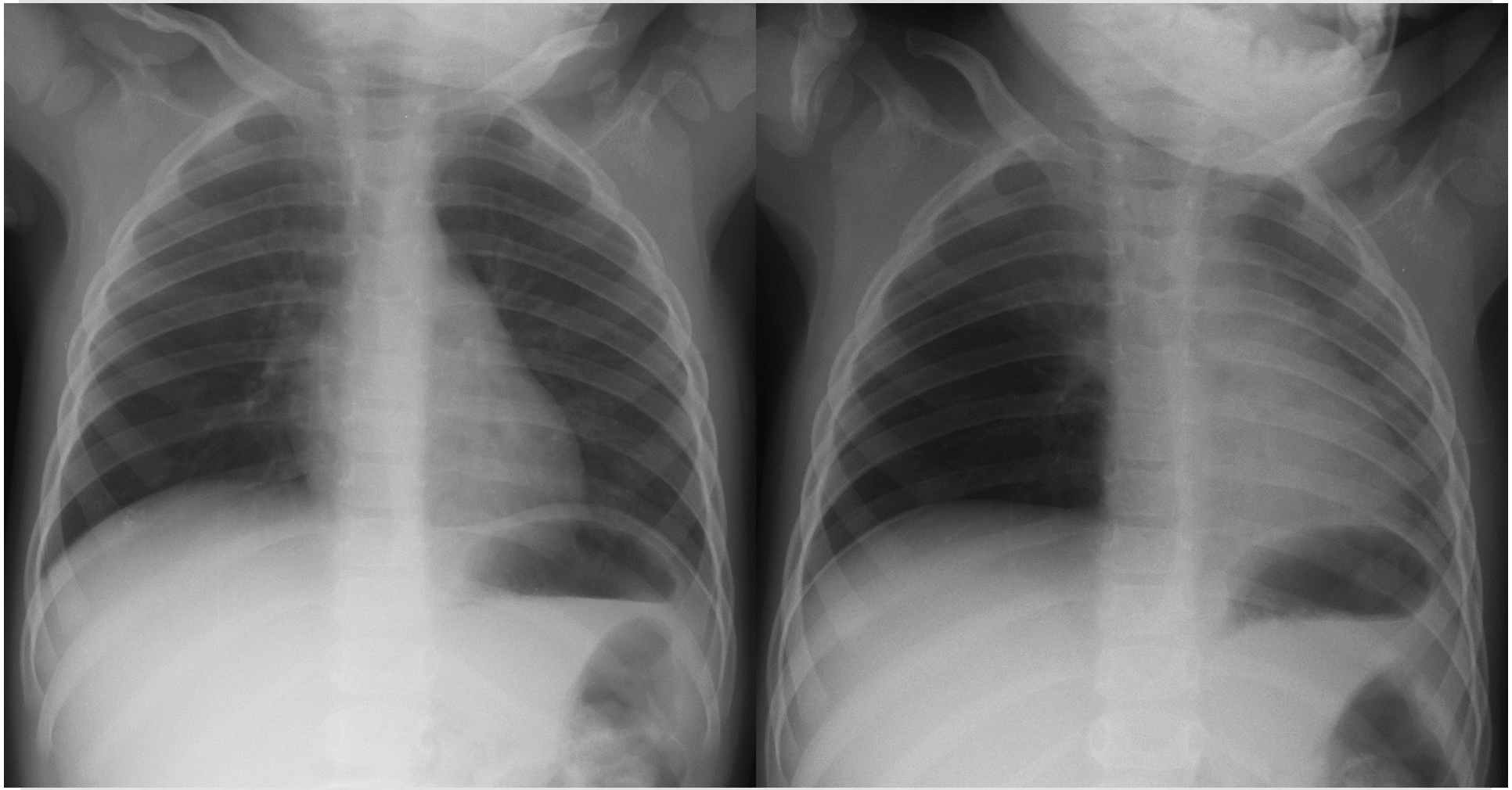

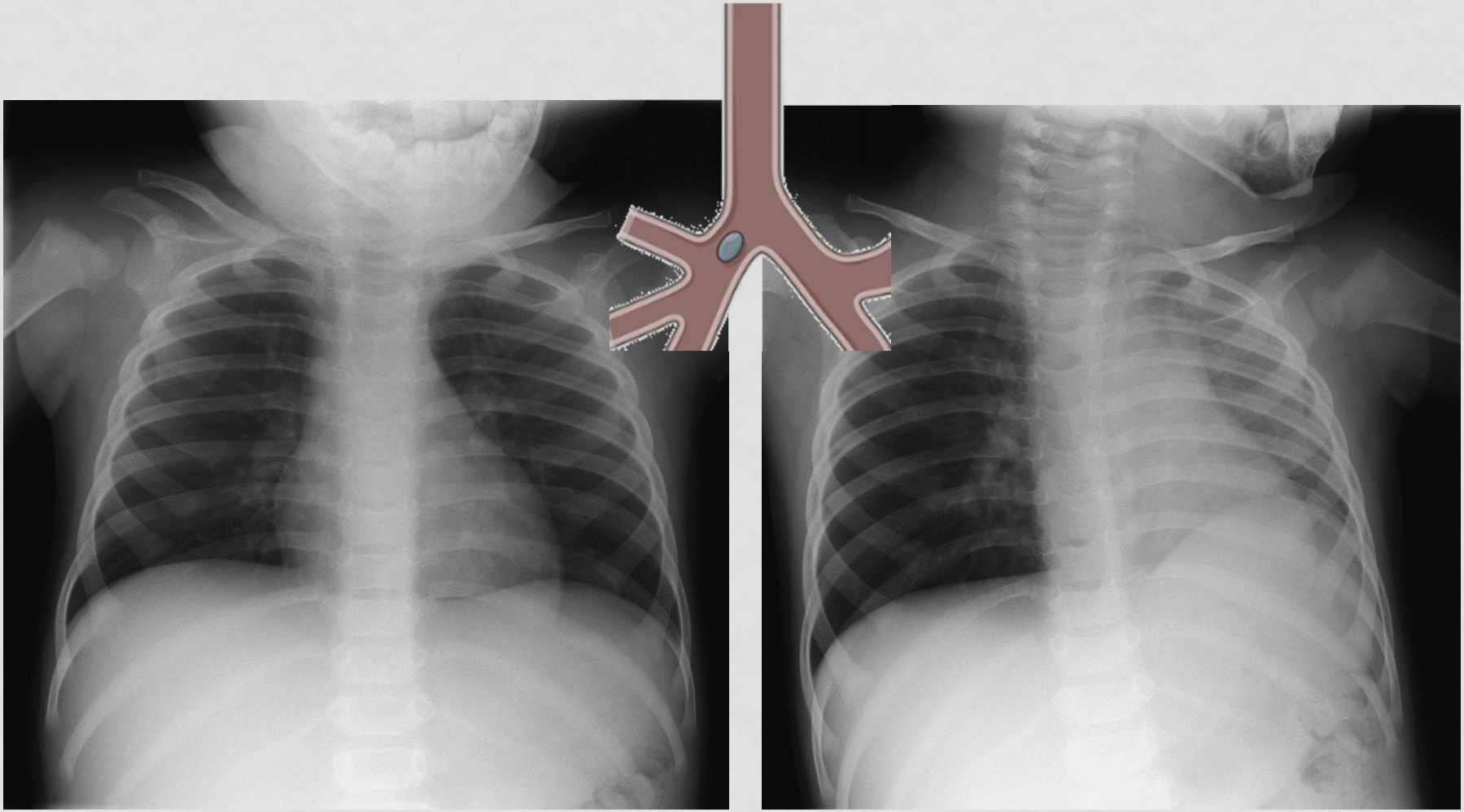

Inspiration

Expiration

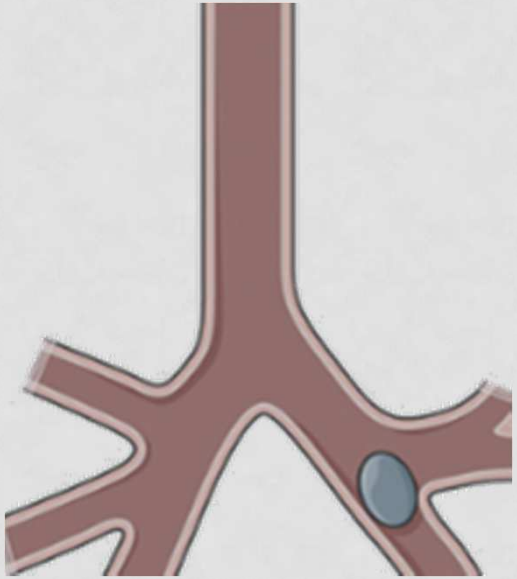

Association emphysème obstructif-atélectasie :

- CE dans une bifurcation?
- CE fragmenté avec 1 fragment totalement obstructif?
- CE avec emphysème obstructif lui-même responsable d'atelectasie par compression sur les territoires adjacents?

FORMES DOUTEUSES

- Clinique évocatrice mais RX normale:
  - CE non inhalé
  - CE au niveau ORL ou digestif (ASP)
  - CE présent mais sans traduction radiologique

- Au moindre doute :
  - **Refaire les clichés en inspiration et expiration**
  - **Faire réaliser une endoscopie**

ASYMÉTRIES PARENCHYMATEUSES
➔ AUTRES CAUSES D'ASYMÉTRIE

Compressions médiastinales
- TO
- Scanner / IRM

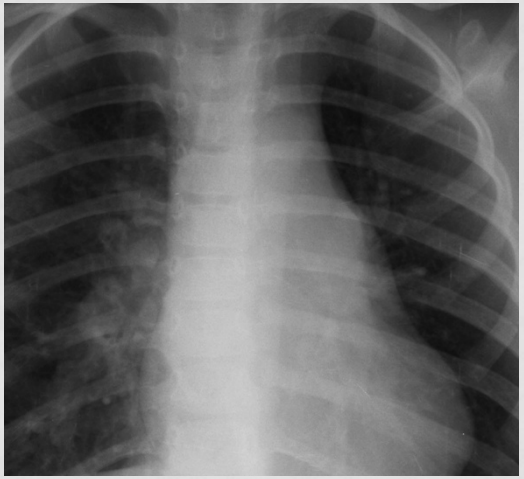

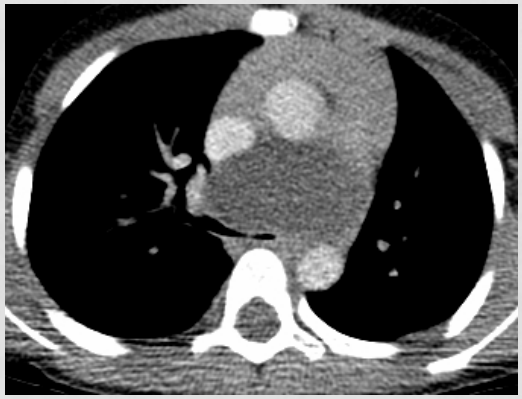

Kyste bronchogénique

CONCLUSION

- Asymétrie = EXPIRATION
- Trappage = obstruction bronchique
- CORPS ETRANGER