TUBERCULOSE

Docteur Sophie Combelles
Service d'imagerie pédiatrique - Hôpital des Enfants
C.H.U. de Toulouse

Hôpitaux de Toulouse

Hôpital des Enfants

TUBERCULOSE

- Manifestations radiologiques polymorphes +++
  - Hôte
  - Antécédent de tuberculose:
    - Tuberculose primaire
    - Tuberculose pulmonaire progressive
    - Tuberculose post primaire
  - Age
  - Statut immunitaire

➔ risque de retard diagnostic (formes graves et disséminées)

- RT examen de première intention mais risque de sous estimation des lésions
- Particularités de l'enfant:
  - Primo infection latente +++ (virage des tests tuberculiniques)
  - Atteinte ganglionnaire prédominante

PRIMO INFECTION

- Radiographie thoracique
  - Risque de sous estimation des lésions
  - Douteuse ➔ TDM thoracique
  - < 2 ans +++
  - Discussion pluri disciplinaire
- Aspect radiologique le plus caractéristique : complexe ganglio pulmonaire
  - Unilatéral le plus souvent
  - Pneumopathie focale avec nécrose caséeuse et ganglion(s) satellite(s) par dissémination lymphatique simultanée
  - Atteinte ganglionnaire isolée possible
    - Enfant < 3 ans
    - Formations ganglionnaires volumineuses
    - Réhaussement périphérique avec centre hypodense +++

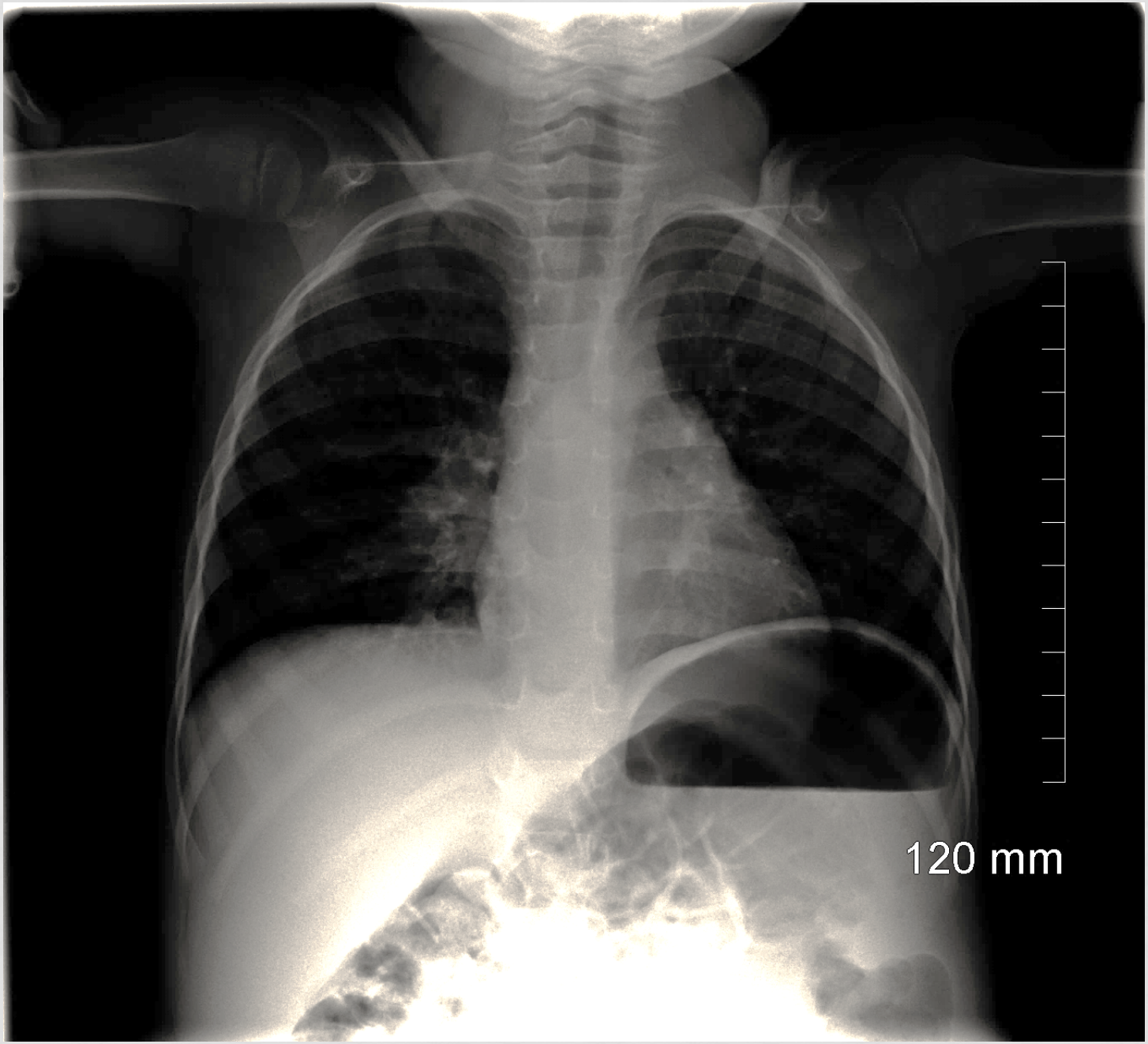
120 mm

Complexe primaire:
opacité parenchymateuse nodulaire de contours flous
+ ADP homolatérale

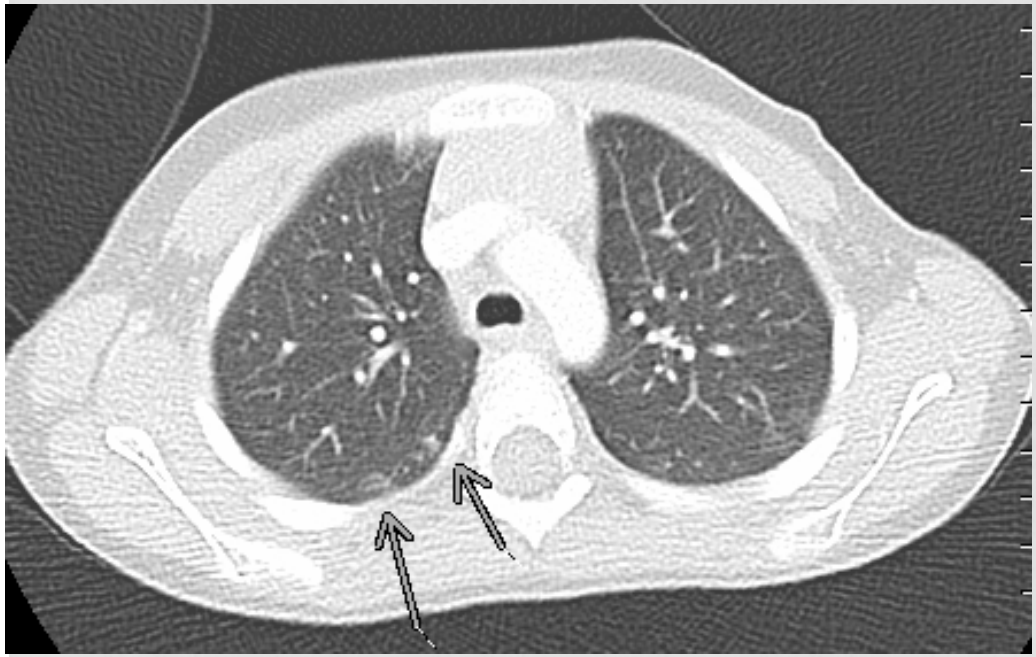

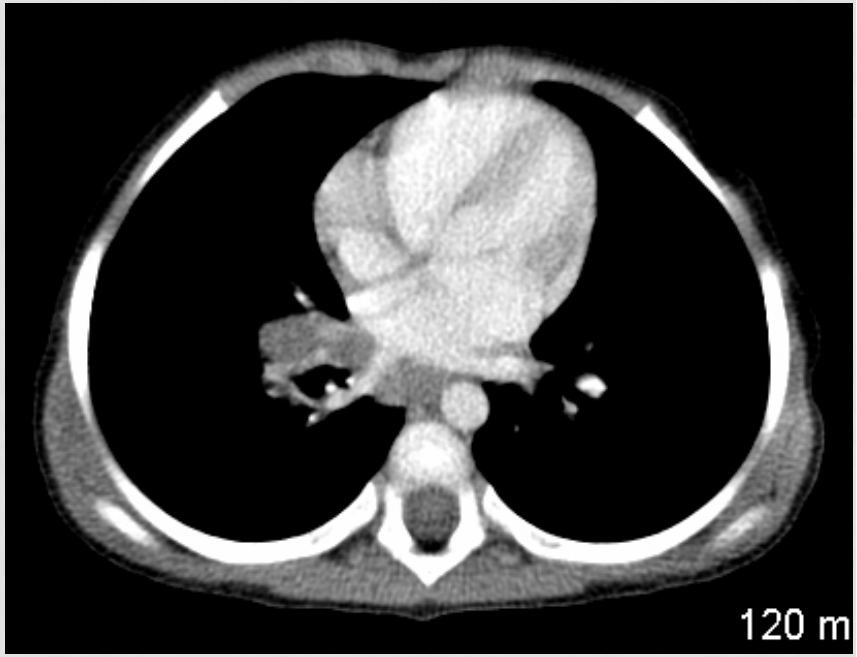

- Droite > gauche
- Lobe moyen et lobes inférieurs +++ , segment antérieur lobe supérieur

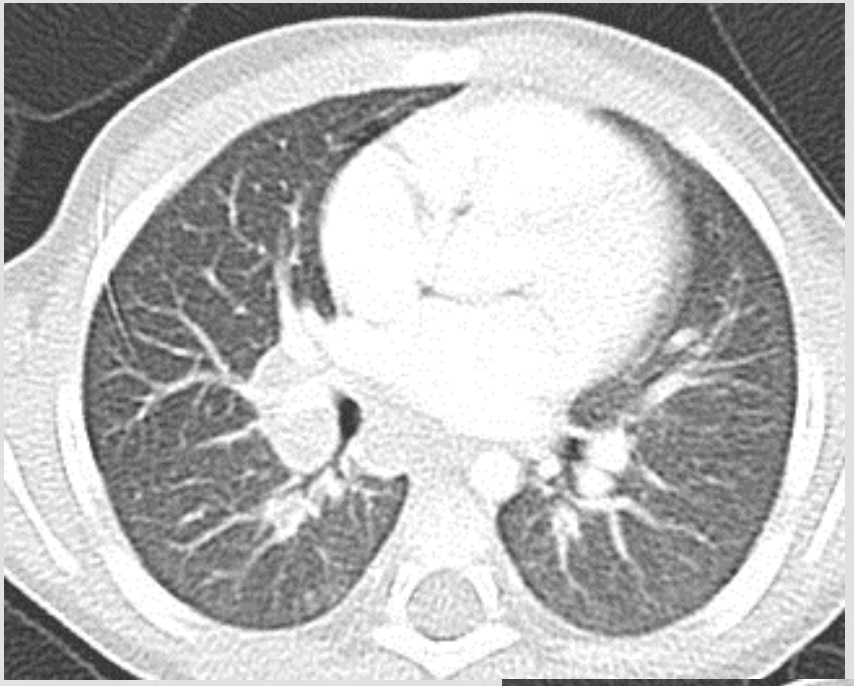

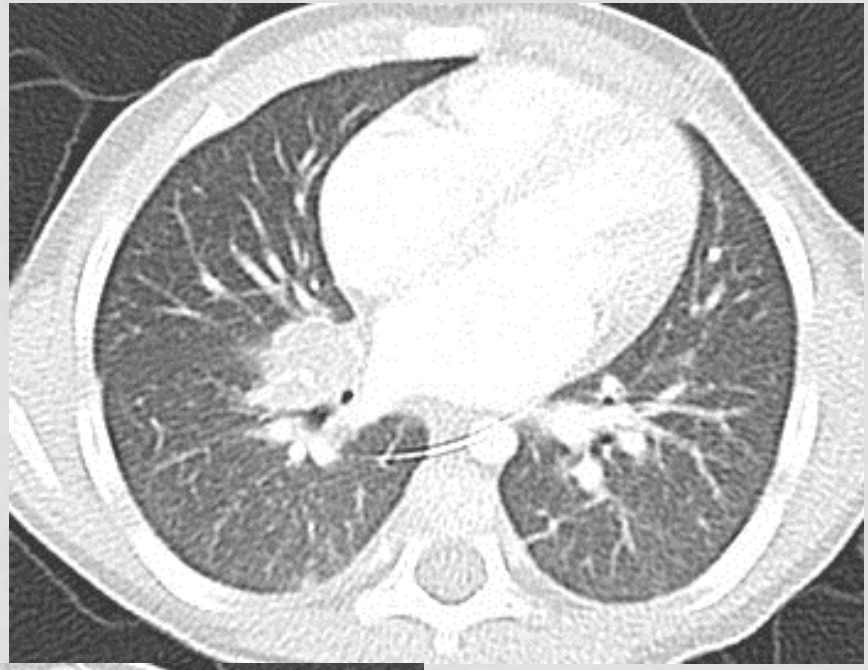

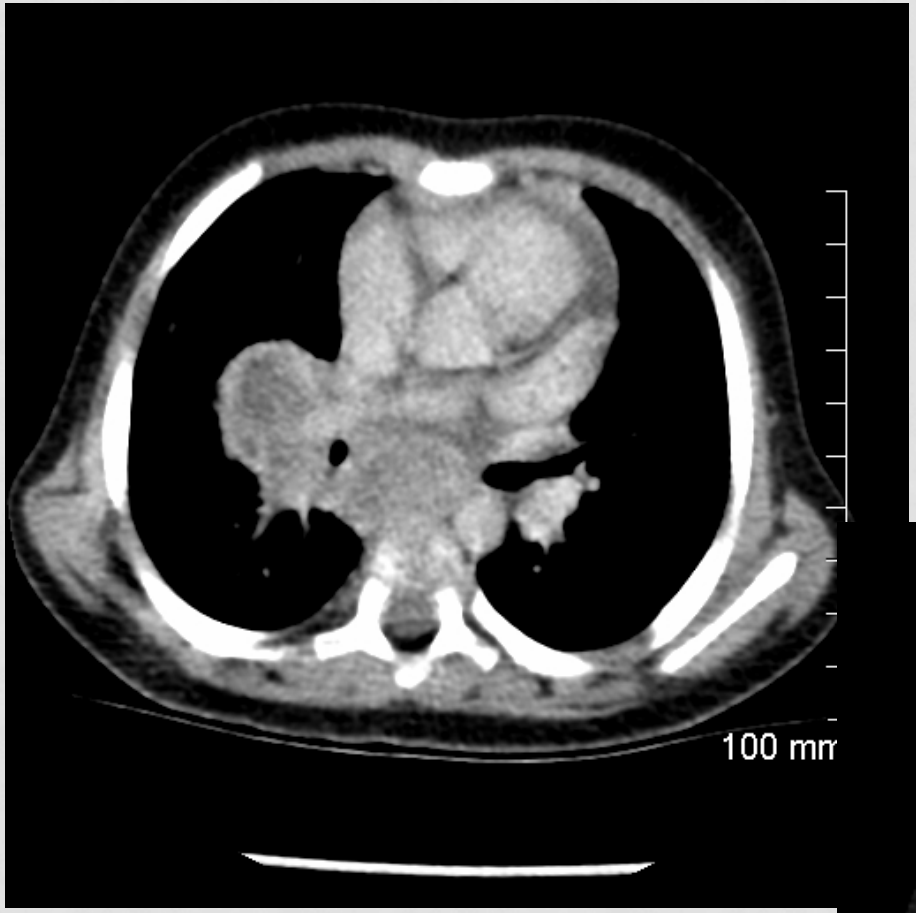

- Enfant < 3 ans
- Formations ganglionnaires volumineuses
- Réhaussement périphérique avec centre hypodense +++

Risque de fistulisation dans les bronches

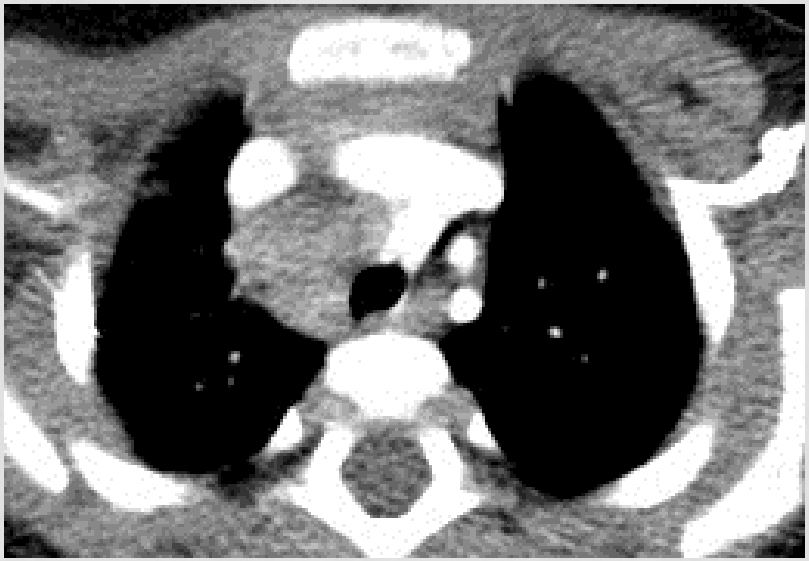

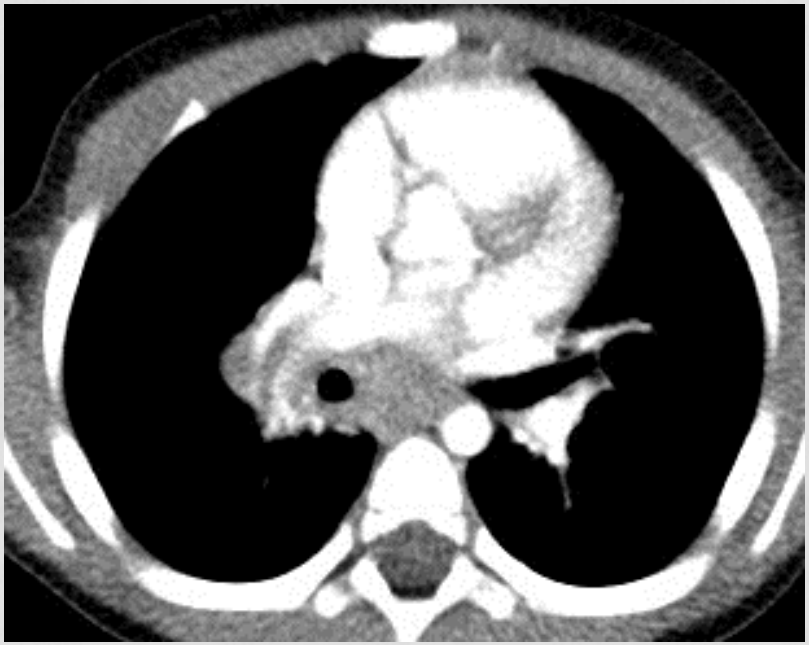

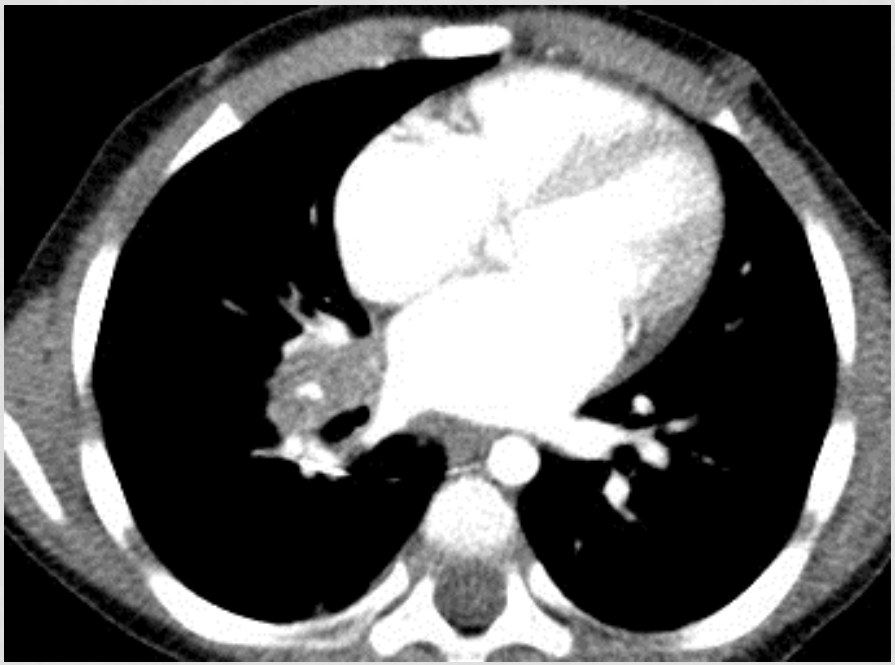

EVOLUTION DU COMPLEXE PRIMAIRE

- Evolution favorable: cicatrisation
  - Lente (plusieurs mois), même sous traitement
  - Diminution de taille
  - Calcifications pulmonaires et ganglionnaires

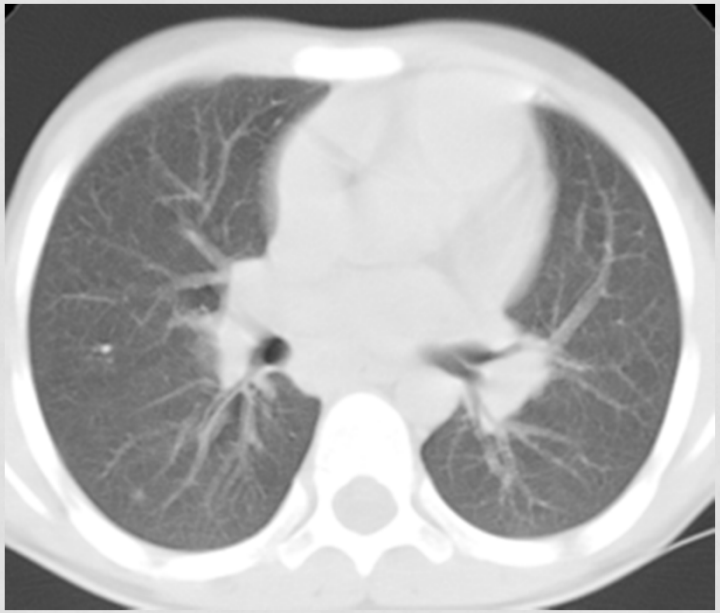

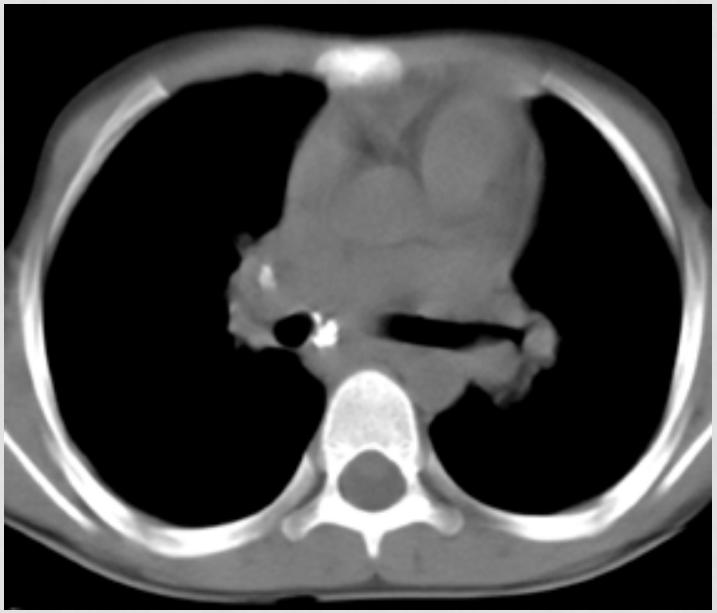

Aspect séquellaire calcifié = complexe ganglio-pulmonaire calcifié

EVOLUTION DU COMPLEXE PRIMAIRE

- Evolution défavorable:
  - 5 à 10 % des cas
  - Conséquence d'une immunité insuffisante pour contenir l'infection primaire
  - Patients à risque:
    - < 1 an
    - Sujets noirs
    - Immuno-déficient T
    - Sujets âgés

EVOLUTION DU COMPLEXE PRIMAIRE

- Evolution défavorable:

EVOLUTION DU COMPLEXE PRIMAIRE

- Evolution défavorable:
  - Troubles ventilatoires par compression de l'arbre trachéo bronchique: bandes d'atélectasies / emphysème obstructif

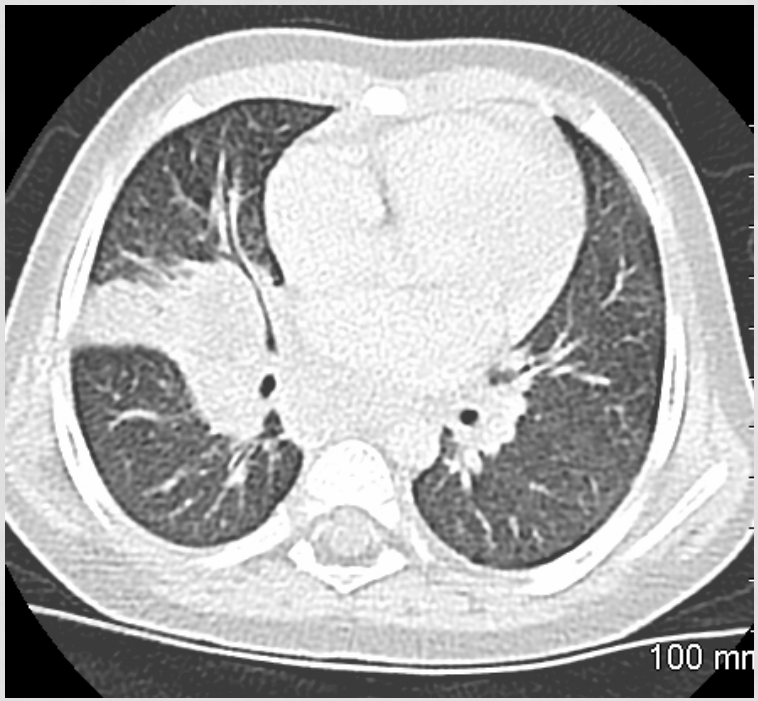

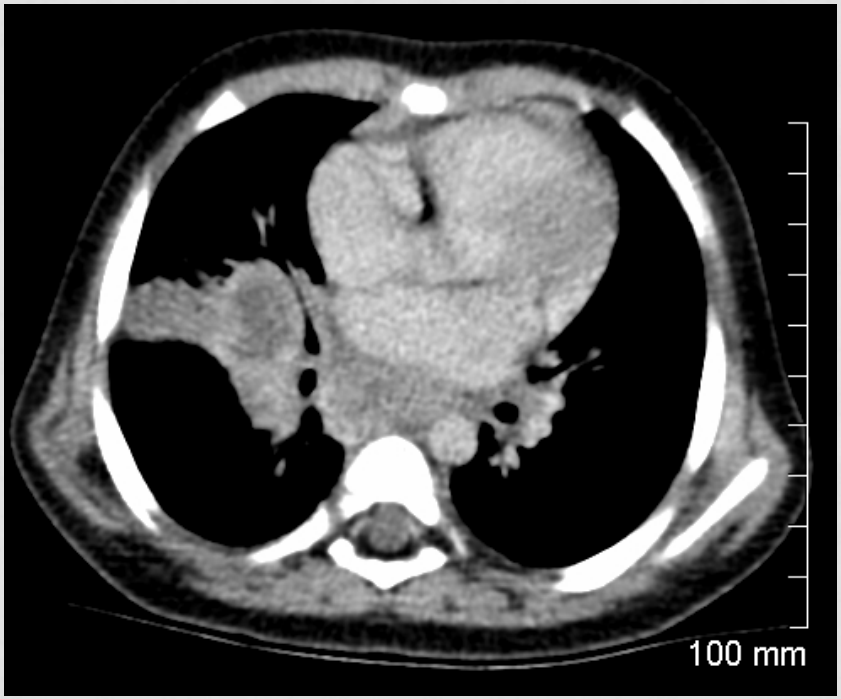

EVOLUTION DU COMPLEXE PRIMAIRE

- Evolution défavorable:
  - Troubles ventilatoires : bandes d'atélectasies / emphysème obstructif
  - Extension d'un foyer parenchymateux avec risque d'abcédation et de cavitation

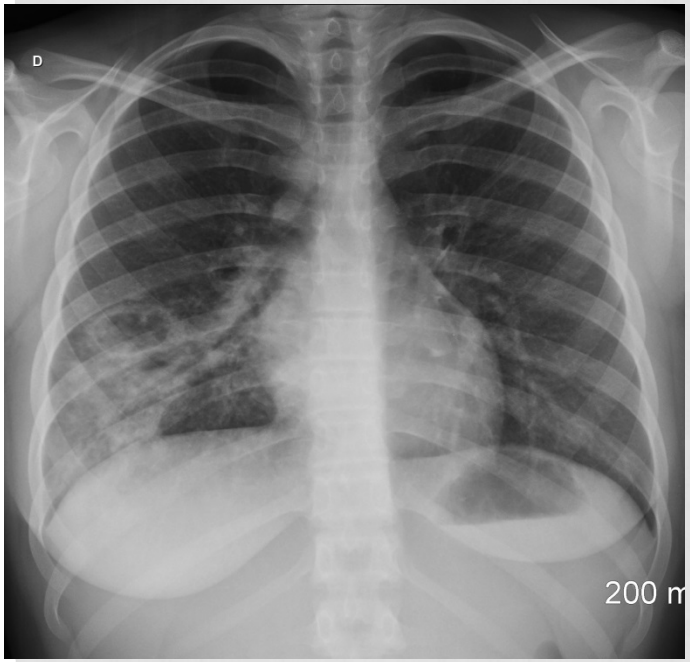

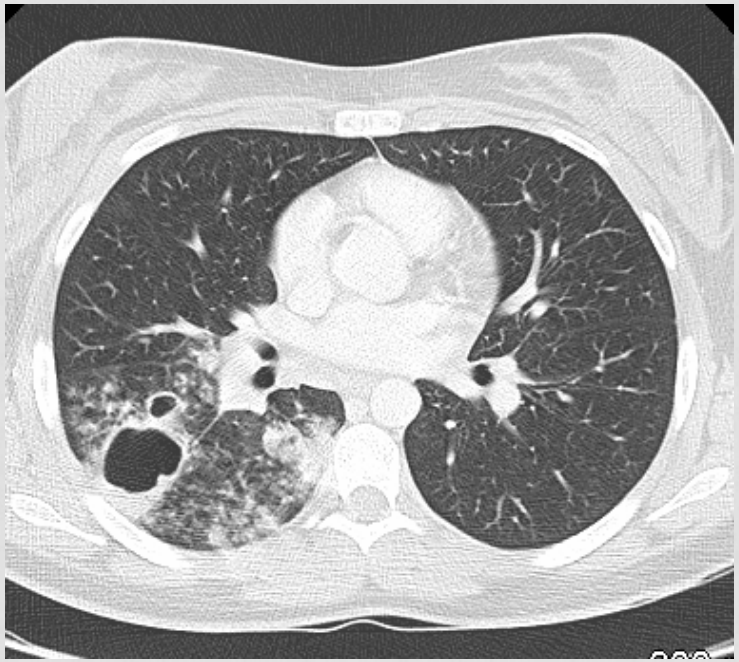

EVOLUTION DU COMPLEXE PRIMAIRE

- Evolution défavorable:
  - Troubles ventilatoires : bandes d'atélectasies / emphysème obstructif
  - Extension d'un foyer parenchymateux avec risque d'abcédation et de cavitation
  - Miliaire pulmonaire
    - Dissémination hématogène
    - + fréquente chez le petit enfant
    - Risque d'atteinte multiviscérale
    - Micronodules distribués « au hasard »

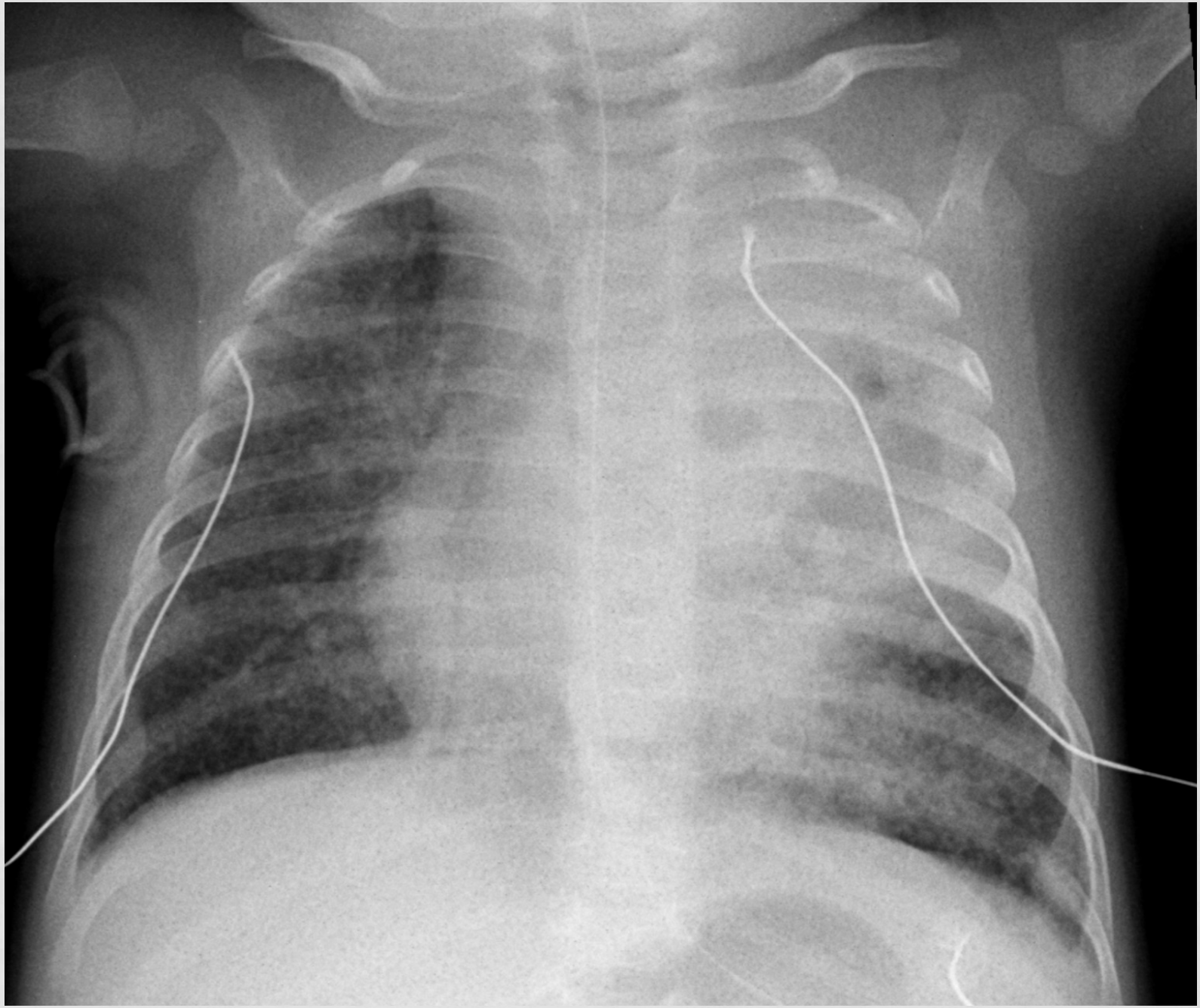

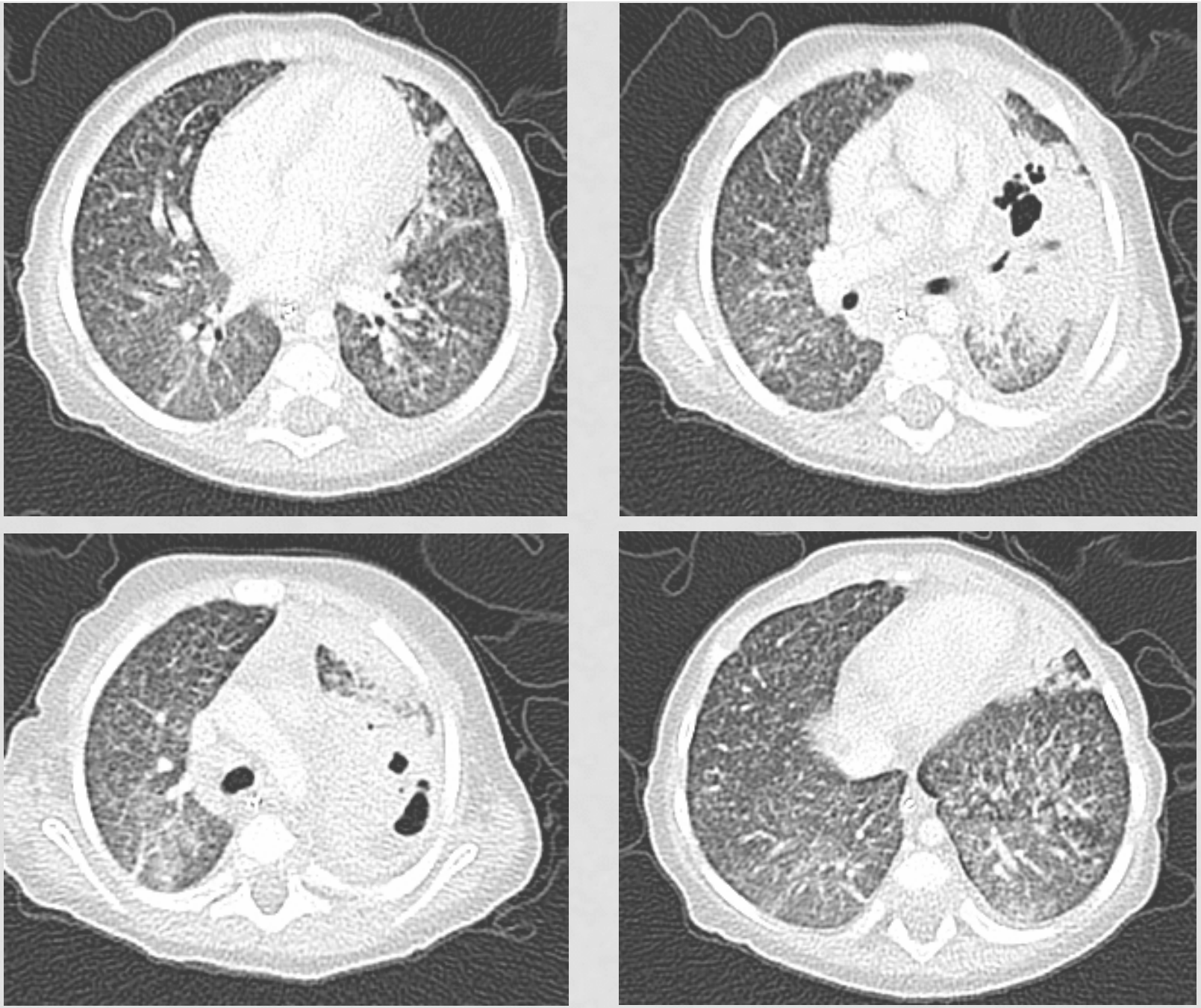

EVOLUTION DU COMPLEXE PRIMAIRE

- Evolution défavorable:
  - Troubles ventilatoires : bandes d'atélectasies / emphysème obstructif
  - Extension d'un foyer parenchymateux avec risque d'abcédation et de cavitation
  - Miliaire pulmonaire par dissémination hématogène
  - Autres:
    - Tuberculose pleurale
      - Grand enfant
      - Épanchement unilatéral
      - Lésions pulm et médiastinales associées
    - Atteinte péricardique
    - Atteinte rachidienne de contiguité

TUBERCULOSE POST PRIMAIRE OU DE RÉACTIVATION

- Réacticvation de BK quiescent (périodes ID / affection intercurrent / malnutrition)
  - Possible même après BCG
  - Chronique, lentement évolutive +++
- Aspect radiologique le + fréquent
  - Petit foyer parenchymateux
  - Apex pulmonaire (≠ primoinfection)
  - Risques:
    - Extension lésionnelle
    - Excavation / cavitation
- Différenciation avec primo-infection patente
  - Parfois impossible
  - Adolescent
- Atteinte extra thoracique +++

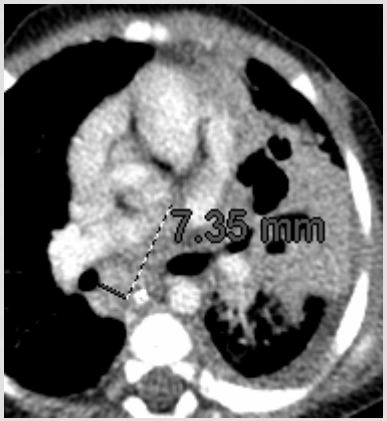

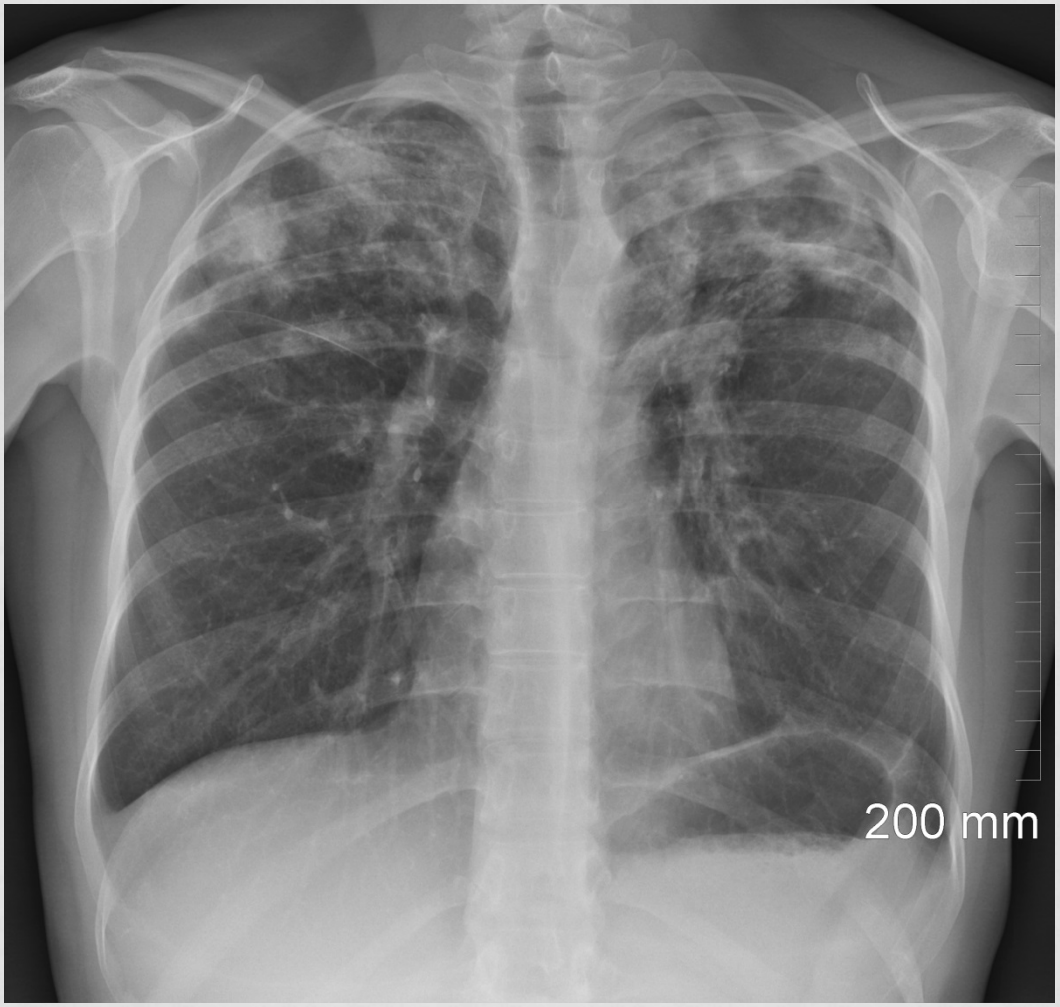
200 mm

200

RÔLE DE L'IMAGERIE

PENSER

RECONNAITRE

TRAITER

TDM thoracique +++

Pneumopathie trainante / atypique + ADP médiastinale