




PÔLE I3LM (Inflammation, Infection, Immunologie, Locomoteur)

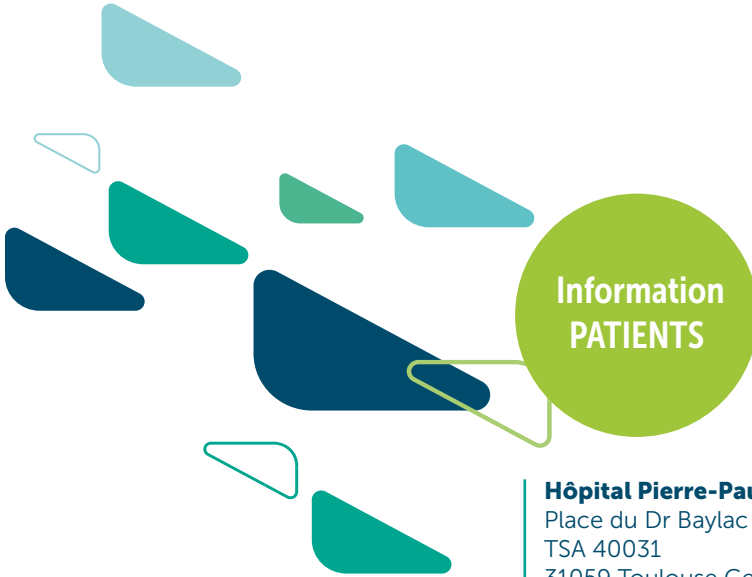Département de chirurgie orthopédique, traumatologique et reconstructrice

Pr Pierre Mansat, coordonnateur de département

Pr Etienne Cavaignac, praticien hospitalier



Lésions méniscales dégénératives



**Information
PATIENTS**

Hôpital Pierre-Paul Riquet

Place du Dr Baylac

TSA 40031

31059 Toulouse Cedex 9

Lésions méniscales dégénératives

« Primum non nocere », « en premier lieu, ne pas nuire » telle est la règle première du serment d'Hippocrate. Toute décision médicale est un compromis, on pèse le pour et le contre, les bénéfices et les risques, afin d'apporter le traitement le plus adapté. A travers ce livret, nous avons souhaité partager avec vous ce raisonnement médical.

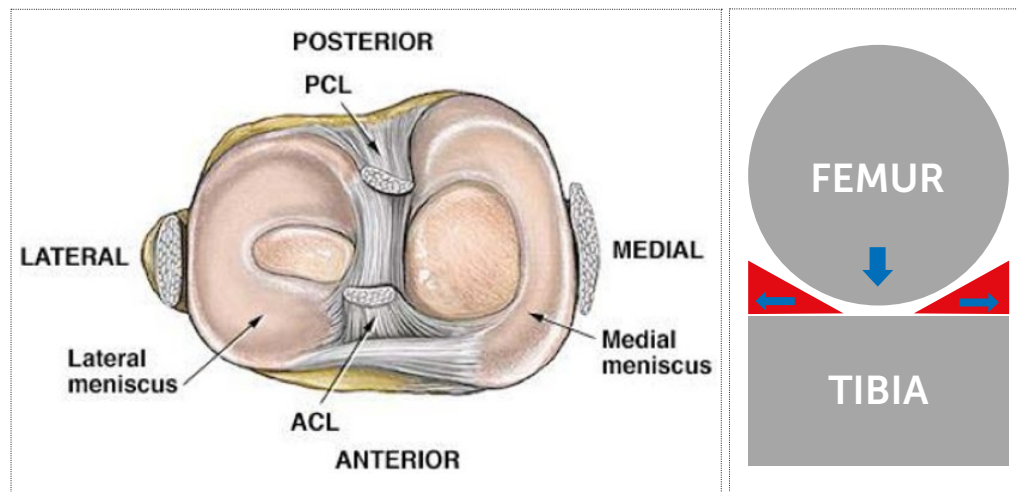
Vous y trouverez des informations sur votre maladie : le ménisque dégénératif, une pathologie très fréquente dont les indications chirurgicales sont très rares. Notre objectif est de vous présenter le plus clairement possible les tenants et les aboutissants de sa prise en charge.

Pour aller plus loin, vous trouverez aussi les références de la littérature médicale qui fondent notre raisonnement.

Sommaire

Les ménisques : anatomie et fonctions	3
Le ménisque dégénératif	4
La différence entre une lésion stable et instable	5
Quel sont les autres éléments de la littérature médicale à notre disposition pour affirmer qu'un ménisque dégénératif stable ne nécessite pas de chirurgie en première intention ?	6
En quoi consiste alors le traitement ?	9
Reste-t-il des indications chirurgicales ?	13
Bibliographie	14

Les ménisques : anatomie et fonctions



Les ménisques sont des structures fibrocartilagineuses situées entre le fémur et le tibia. Ils sont au nombre de 2, un dans le compartiment médial c'est-à-dire en interne et l'autre dans le compartiment latéral c'est-à-dire en externe. Ils sont attachés en avant et en arrière au tibia par leurs racines et en périphérie à la capsule articulaire. Ce sont des structures mobiles et déformables, de forme semi-lunaire et triangulaires à la coupe.

Les ménisques jouent un rôle primordial d'amortisseur et d'absorption des chocs. Ils transmettent et répartissent une part importante des charges du fémur vers le tibia et permettent de réduire les contraintes transmises aux surfaces articulaires cartilagineuses.

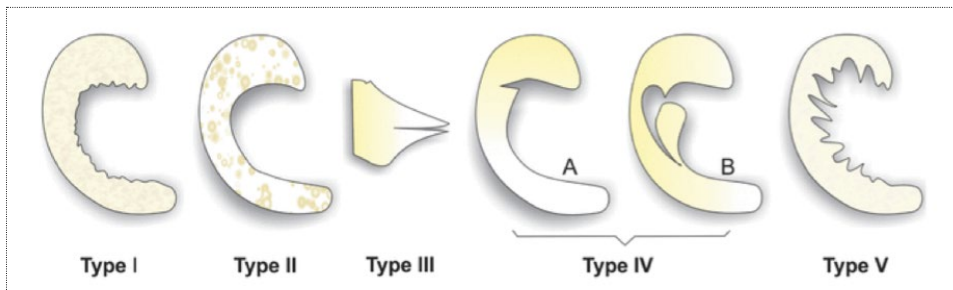
Les ménisques sont aussi des stabilisateurs secondaires du genou. Ils améliorent la congruence articulaire entre les condyles fémoraux ronds et le plateaux tibial relativement plat.

Enfin ils interviennent dans la proprioception, la lubrification et la nutrition du cartilage articulaire.

Vous l'aurez compris les ménisques sont des structures anatomiques fondamentales pour le genou. L'ablation d'un morceau de ménisque aura pour conséquences d'accélérer la survenue de l'arthrose, maladie du cartilage. Ainsi, 10 ans après la réalisation d'un tel geste sur le ménisque médial, on comptera environ 25% des patients avec de l'arthrose, 40% si il s'agit du ménisque latéral.

- Chatain F, Adeleine P, Chambat P, Neyret P. A comparative study of medial versus lateral arthroscopic partial meniscectomy on stable knees: 10-year minimum follow-up. *Arthroscopy* 2003;19:842-9.
- Chatain F, Robinson AH, Adeleine P, Chambat P, Neyret P. The natural history of the knee following arthroscopic medial meniscectomy. *Knee Surg Sports Traumatol Arthrosc* 2001;9:15-8.

Le ménisque dégénératif



Les lésions méniscales dégénératives (LMD) sont définies par une altération progressive de la structure méniscale microscopique et macroscopique. Ceci est différent d'une lésion traumatique (liée à un accident). Le plus souvent ces lésions sont silencieuses, elles ne sont pas responsables de symptômes. Elles peuvent se révéler douloureuses à l'occasion d'un événement aigu par exemple.

On peut ici parler de ménisque-maladie, associée au vieillissement du tissu méniscal. C'est une pathologie fréquente. Ces lésions méniscales sont présentes chez plus de 50% des patients après 70 ans et leur nombre augmente avec l'âge à partir de 30 ans. Ces lésions sont fréquentes certes, mais elles ne sont responsables de symptômes, comme la douleur, que dans un nombre infime de cas.

Ces symptômes sont liés à une « pression » excessive sur le ménisque entraînant une inflammation locale.

Les LMD sont une pathologie à part entière différente de l'arthrose, pathologie bien connue du cartilage. Ces deux entités correspondent à un vieillissement tissulaire naturel, méniscal d'une part (LMD) et cartilagineux d'autre part (arthrose). Les LMD peuvent coexister avec une arthrose débutante mais il est aussi possible qu'elles se développent plus tôt, chez des patients jeunes, sans aucune lésion cartilagineuse associée. En revanche le stade d'arthrose évoluée est dans 80% des cas associé à des LMD.

- Englund M, Guermazi A, Gale D, Hunter DJ, Aliabadi P, Clancy M, et al. Incidental meniscal findings on knee MRI in middle-aged and elderly persons. *N Engl J Med* 2008;359:1108-15.

La différence entre une lésion stable et instable

L'instabilité méniscale désigne une lésion méniscale dont un fragment risque de se déplacer. Le déplacement d'un morceau de ménisque entraîne des symptômes mécaniques comme une impression de dérangement interne, une sensation de corps étranger mobile dans le genou, des claquements, accrochages ou blocages.

Plusieurs critères d'imagerie permettent d'évaluer le caractère stable ou instable d'une lésion méniscale.

Une lésion instable symptomatique peut nécessiter une prise en charge chirurgicale.

Si vos symptômes, votre examen clinique et vos examens d'imagerie ont permis d'écarter une lésion méniscale instable, le traitement de votre LMD est non chirurgicale.

- Vande Berg BC, Poilvache P, Duchateau F, et al. Lesions of the menisci of the knee : value of MR imaging criteria for recognition of unstable lesions. *AJR Am J Roentgenol* 2001 ; 176 : 771-6.

Quels sont les autres éléments de la littérature médicale à notre disposition pour affirmer qu'un ménisque dégénératif stable ne nécessite pas de chirurgie en première intention ?

En 1967 Smillie disait en parlant du ménisque interne **« s'il est lésé, enlevez-le, enlevez-le complètement. Même si vous ne faites qu'évoquer une lésion, enlevez-le »**.

Cette maxime a longtemps illustrée notre pratique et vous connaissez peut-être quelqu'un dans votre entourage qui a subi une méniscectomie étant jeune. Aujourd'hui, fort de plus de 50 ans d'évolution de nos connaissances médicales, de nos méthodes diagnostiques et de nos traitements, nous utilisons un tout autre leitmotiv : **« sauver le ménisque »**.

Cette transition a été progressive et possible grâce à l'évaluation de nos pratiques. Depuis 2002, plusieurs études publiées dans des revues médicales de référence et de renommée mondiale (New England, KSSTA, AJSM, BMJ) ont conclu que la méniscectomie partielle par arthroscopie du genou n'apportait pas de bénéfice dans le traitement des lésions méniscales dégénératives par rapport au traitement conservateur non chirurgical.

- Herrlin S et al. Arthroscopic or conservative treatment of degenerative medial meniscal tears: A prospective randomised trial. *Knee Surg Sports Traumatol Arthrosc* 2007;15:393-401.
- Katz JN et al. Surgery versus physical therapy for a meniscal tear and osteoarthritis. *N Engl J Med* 2013;368:1675-84.
- Kirkley A, Birmingham TB, Litchfield RB, et al. A randomized trial of arthroscopic surgery for osteoarthritis of the knee. *N Engl J Med* 2008;359:1097-107.
- Kise NJ et al. Exercise therapy versus arthroscopic partial meniscectomy for degenerative meniscal tear in middle aged patients: Randomised controlled trial with two year follow-up. *BMJ* 2016;354:i3740.
- Yim JH et al. A comparative study of meniscectomy and nonoperative treatment for degenerative horizontal tears of the medial meniscus. *Am J Sports Med* 2013;41:1565-70.
- Thorlund et al. Arthroscopic surgery for degenerative knee: Systematic review and meta-analysis of benefits and harms. *BMJ* 2015;350:h2747.

Pour aller encore plus loin, les études suivantes publiées dans *The New England Journal of Medicine* (revue la plus prestigieuse dans le domaine médical), comparant deux prises en charge de pathologie méniscale. D'un coté une chirurgie classique de méniscectomie et de l'autre coté une chirurgie placebo. Concernant ce groupe de chirurgie placebo le patient est installé au bloc opératoire, incisé, mais aucun geste n'est réalisé dans le genou. Toute la prise en charge est identique à l'exception du geste sur le ménisque. Le suivi des groupes de patients n'a montré aucune différence clinique dans ces études. Pour résumer la chirurgie n'a rien amélioré.

- Moseley JB, O'Malley K, Petersen NJ, et al. A controlled trial of arthroscopic surgery for osteoarthritis of the knee. *N Engl J Med* 2002;347:81-8.
- Sihvonen R, Paavola M, Malmivaara A, et al. Arthroscopic partial meniscectomy versus sham surgery for a degenerative meniscal tear. *N Engl J Med* 2013;369:2515-24.

En conséquences, la chirurgie de méniscectomie partielle par arthroscopie dans un contexte de ménisque dégénératif n'apporte pas de bénéfice par rapport à un traitement non chirurgical. En contrepartie, cette prise en charge comporte les risques inhérents à toute chirurgie associés en plus au risque secondaire d'arthrose développé plus haut. Le rapport bénéfice/risque est donc en faveur d'une prise en charge non chirurgicale.

Pour clarifier les indications thérapeutiques de méniscectomie, la Société européenne de médecine du sport, et d'arthroscopie du genou (ESSKA) a fait passer un message clair en 2017 par le biais d'une conférence de consensus. Le document final a été réétudié par plus de 50 cliniciens et scientifiques européens afin d'uniformiser ces recommandations à tous les pays d'Europe. **Voici une traduction en français de l'algorithme qui fait référence dans la prise en charge des lésions méniscales dégénératives.** Les rectangles rouges ont été ajoutés pour illustrer où vous en êtes de votre prise en charge.

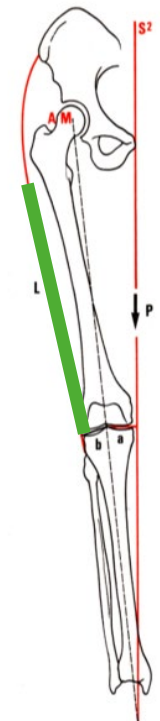
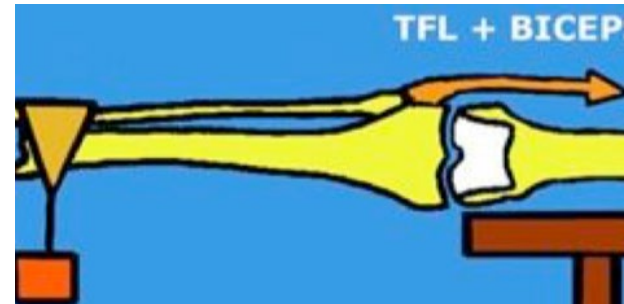
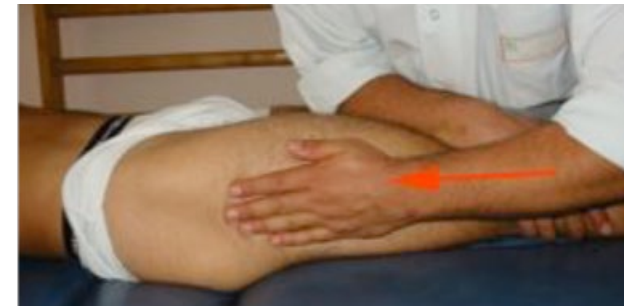- Ph Beaufile, R. Becker, S. Kopf, M. Englund, R. Verdonk, M. Ollivier, R. Seil. Surgical management of degenerative meniscus lesions: the 2016 ESSKA meniscus consensus. *Knee Surg Sports Traumatol Arthrosc* 2017 25:335-346 DOI 10.1007/s00167-016-4407-4

En quoi consiste alors le traitement ?

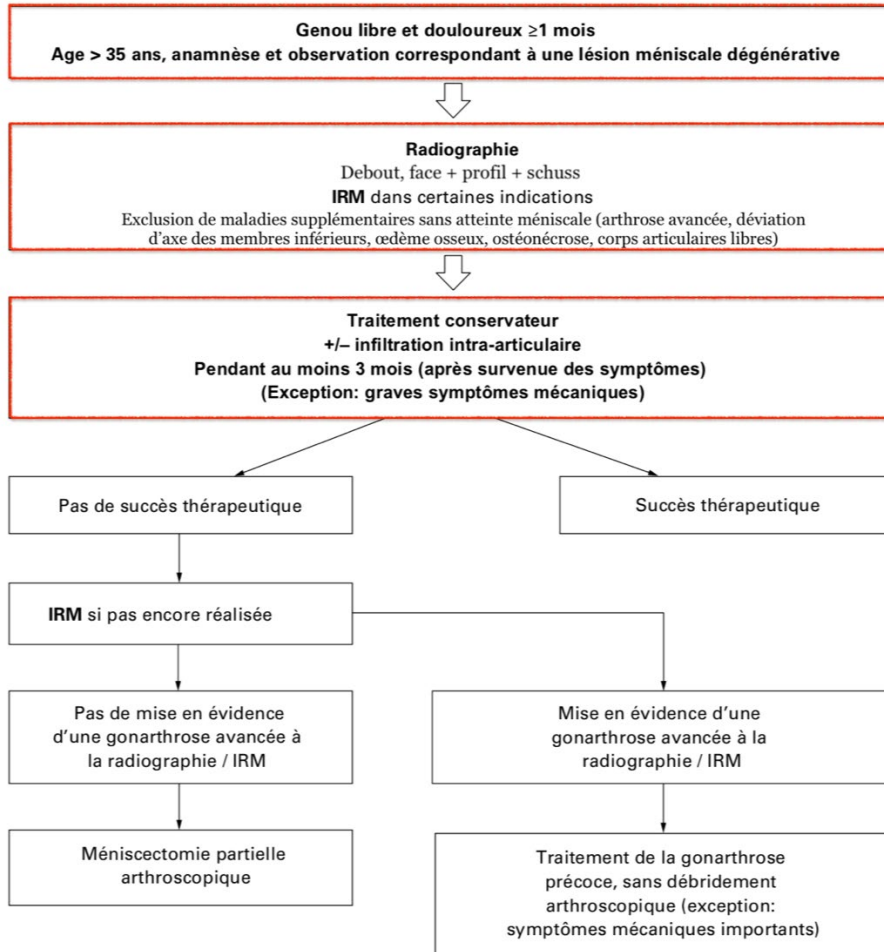
Les symptômes liés à une LMD sont rares mais liés à une hyperpression dans le compartiment interne du genou, sur le ménisque. Ces pressions ou contraintes associées à la lésion méniscale entraînent une inflammation locale douloureuse. Le but du traitement va donc être d'agir sur ces 2 composantes. D'une part modifier les contraintes en les déplaçant au maximum sur le compartiment externe du genou pour « soulager » le ménisque, soulager les douleurs et enrayer l'aggravation de la pathologie. D'autre part le traitement de l'inflammation locale pour soulager les douleurs.

La rééducation

Le travail de rééducation et de kinésithérapie sera axé sur le renforcement du fascia lata et la décoaptation du compartiment interne du genou. L'objectif premier est la décharge du compartiment interne du genou.



Traduction en français de l'algorithme qui fait référence dans la prise en charge des lésions méniscales dégénératives



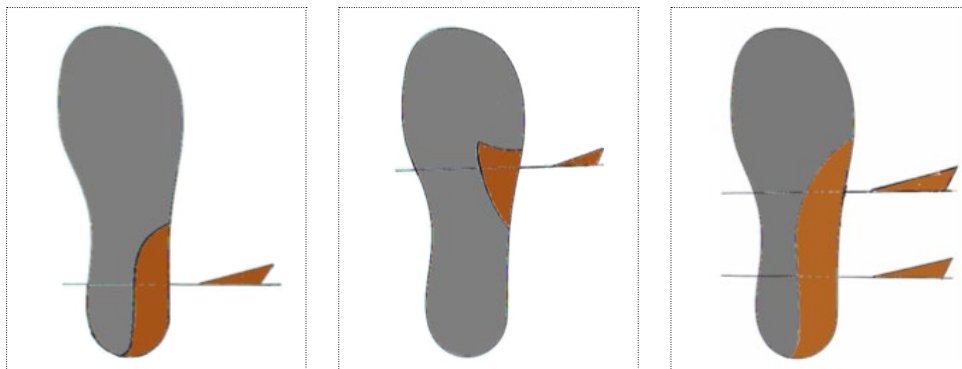
Ce travail sera supervisé par votre kinésithérapeute et comportera de la physiothérapie antalgique, des étirements musculaires et aponévrotiques de tissus rétractés ainsi que du renforcement musculaire.

Votre kinésithérapeute pourra vous communiquer des auto-exercices afin de poursuivre la prise en charge de façon autonome.

Le bilan podologique

Un bilan podologique avec examen biomécanique complet permet de déterminer les variables structurales et fonctionnelles qui peuvent être à l'origine de contraintes pathologiques.

Le podologue, en fonction de son évaluation, pourra réaliser des orthèses plantaires avec un coin valgisant postérieur (ou coin pronateur) voir une bande pronatrice, c'est-à-dire l'union du coin pronateur postérieur au coin pronateur antérieur.

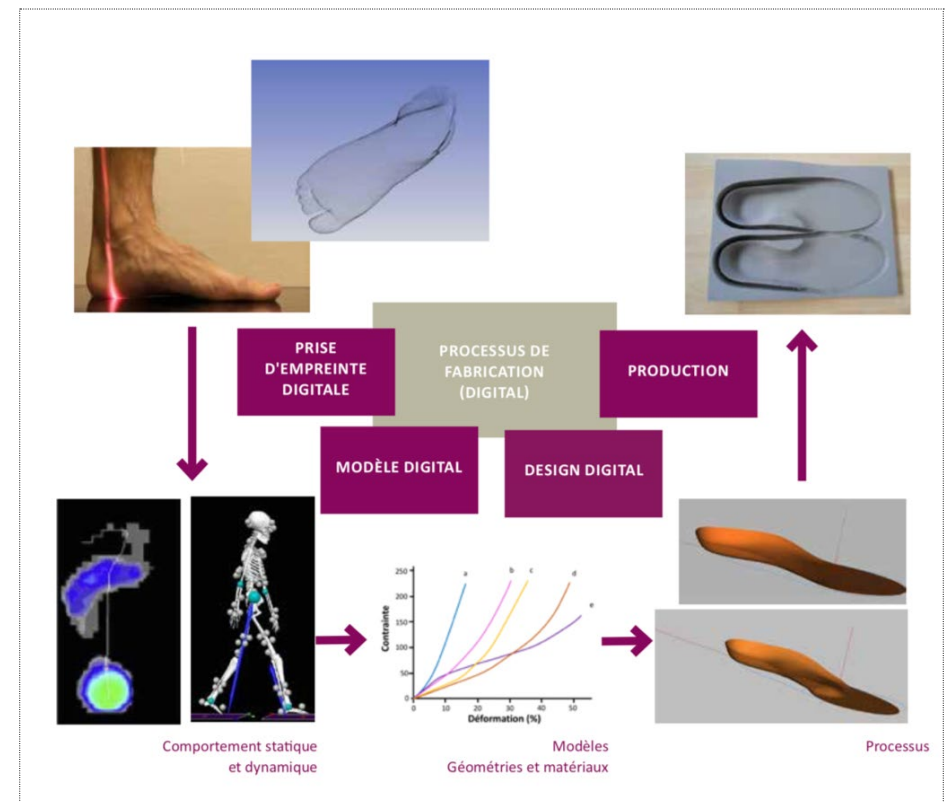


Orthèses plantaires

Ces orthèses vont modifier la position de votre pied et par extension modifier la position de votre genou, afin de corriger les contraintes pathologiques qu'il subi. Le podologue en agissant sur la position de votre pied, va pouvoir agir sur votre genou.

En d'autres termes, l'objectif est commun avec la prise en charge rééducative : décharger le compartiment interne du genou en déplaçant les contraintes au niveau du compartiment externe sain. Ce transfert de contrainte aura pour conséquence clinique de diminuer les douleurs ressenties.

- Jones RK et al, The effect of different types of insoles or shoe modifications on medial loading of the knee in persons with medial knee osteoarthritis: a randomised trial. J Orthop Res. 2015 Nov;33(11):1646-54. doi: 10.1002/jor.22947



Processus de fabrication (digital)

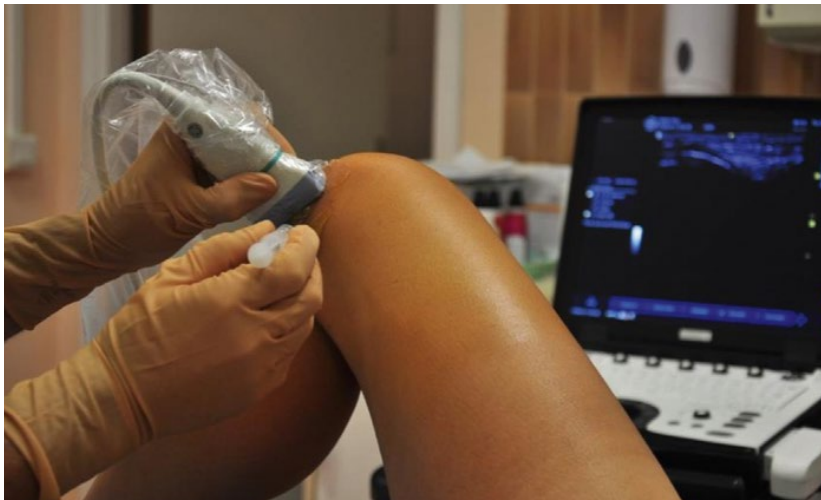L'infiltration

Ce geste est réalisé sous guidage échographique par un radiologue. Nous travaillons en collaboration étroite avec l'équipe de radiologie du CHU de Toulouse qui se situe au Hall D du bâtiment PPR.

Le radiologue visualise la lésion méniscale avec l'appareil d'échographie et peut injecter des produits directement dans la lésion.

L'utilisation des corticoïdes est privilégiée en raison de leur effet antalgique et anti-inflammatoire mais aussi pour leur effet fibrosant et cicatrisant. Vous avez peut être déjà bénéficié d'injection intra-articulaire de corticoïdes, c'est-à-dire d'une piqûre « dans le genou ». Il s'agit là d'une prise en charge différente. C'est un traitement personnalisé qui cible directement la lésion méniscale et non une injection à « l'aveugle » dans le genou.

Pour finir si votre LMD est associée à un kyste paraméniscal comme mentionné plus haut, le radiologue pourra le ponctionner dans le même temps, afin de le vider. Il pourra aussi l'infiltrer avec les mêmes produits, dans un but commun.



Infiltration

- Bouvard M, et al. Traitement de la méniscalgie par infiltration : intérêt, technique et apport de l'échographie. J Traumatol Sport (2016) doi: 10.1016/j.jts.2016.03.003

Reste-t-il des indications chirurgicales ?

Nous retiendrons **3 types d'indication d'arthroscopie** du genou dans un contexte de LMD :

- les lésions méniscales **instables** décrites plus haut ;
- les symptômes mécaniques **graves** comme des blocages articulaires, pouvant être attribués à une lésion méniscale ou un corps étranger articulaire libre ;
- un **échec** de la prise en charge non chirurgicale défini par la persistance de la symptomatologie après **3 mois** de traitement bien conduit ou par la persistance ou récurrence d'un kyste paraméniscal après ponction infiltration échoguidée.

Dans ces conditions et seulement dans ces conditions, le bénéfice attendu de la chirurgie est supérieur à celui d'une prise en charge non chirurgicale et aux risques encourus.

Enfin et pour résumer simplement, on n'opérera une lésion méniscale dégénérative stable que si et seulement si elle est la seule cause retenue concernant la douleur, que toutes les autres causes ont été éliminées et que le traitement de 1^{ère} intention détaillé dans ce livret et réalisé de façon optimale pendant au moins 3 mois est inefficace.

- Beaufils P, Becker R, Kopf S, Englund M, Verdonk R, Ollivier M, et al. Surgical management of degenerative meniscus lesions: the 2016 ESSKA meniscus consensus. Knee Surg Sports Traumatol Arthrosc. 2017 Feb;25(2):335-46.
- Petersen W, Chntich A, Lattermann C, Kopf S. The treatment of non-traumatic meniscus lesions - a systematic review comparing arthroscopic partial meniscectomy with non-surgical treatment. Dtsch Arztebl Int 2015 Oct;112:705-12.
- Niemeyer P, Zantop T, Südkamp NP, Mayr HO. Importance of arthroscopy for gonarthrosis. Arthroscopie. 2012 Jul;21;25(3):170-6.

Bibliographie

Livre L'Arthroscopie - société française d'arthroscopie

- Chapitre 77 : V. Pineau, É. Salle de Chou, G. Rochcongar, C. Hulet. Lésions méniscales - Physiopathologie et classification.
- Chapitre 78 : P. Landreau, N. Jomaah. Lésions méniscales Diagnostic et imagerie.
- Chapitre 79 : F.-X. Gunepin, P. Verdonk, P. Buisson, F. Dubrana. Méniscectomies Techniques et résultats.
- Chapitre 82 : N. Pujol, O. Charrois, P. Boisrenoult, P. Beaufils. Lésions méniscales : indications.

Encyclopédie médico-chirurgicale

- R. Verdonk, T. Kyriakidis, A. Dhollander, P. Verdonk . Chirurgie et reconstruction méniscales.
- R. Verdonk, F. Almqvist. Lésions traumatiques des ménisques du genou.

Articles de revues médicales

- Ph Beaufils, R. Becker, S. Kopf, M. Englund, R. Verdonk, M. Ollivier, R. Seil. Surgical management of degenerative meniscus lesions: the 2016 ESSKA meniscus consensus. Knee Surg Sports Traumatol Arthrosc 2017 25:335–346 DOI 10.1007/s00167-016-4407-4.
- P. Beaufils, N. Pujol. Prise en charge des déchirures méniscales traumatiques et des lésions méniscales dégénératives. La préservation méniscale. Management of traumatic meniscal tear and degenerative meniscal lesions. Save the meniscus. OTSR 2017.
- Kaelina R., Dr méd. Bernhard Christenb, MHA; Prof. Dr méd. Stefan Egglic; Dr méd. Hermes Miozzarid; Prof. Dr méd. Markus P. Arnold, PhDa Recommandation du groupe d'experts Genou de la Swiss Orthopaedics. Traitement des lésions méniscales dégénératives.
- Billières J. et al, Miozzari H., Lubbeke A. et Pr Hannouche D. Faut-il opérer les lésions dégénératives du ménisque ? Rev Med Suisse 2017 ; 13 : 2173-6.

- Herrlin S, Hallander M, Wange P, Weidenhielm L, Werner S. Arthroscopic or conservative treatment of degenerative medial meniscal tears: A prospective randomised trial. *Knee Surg Sports Traumatol Arthrosc* 2007;15:393-401.
- Katz JN, Brophy RH, Chaisson CE, et al. Surgery versus physical therapy for a meniscal tear and osteoarthritis. *N Engl J Med* 2013;368:1675-84.
- Kirkley A, Birmingham TB, Litchfield RB, et al. A randomized trial of arthroscopic surgery for osteoarthritis of the knee. *N Engl J Med* 2008;359:1097-107.
- Kise NJ, Risberg MA, Stensrud S, et al. Exercise therapy versus arthroscopic partial meniscectomy for degenerative meniscal tear in middle aged patients: Randomised controlled trial with two year follow-up. *BMJ* 2016;354:i3740.
- Yim JH, Seon JK, Song EK, et al. A comparative study of meniscectomy and nonoperative treatment for degenerative horizontal tears of the medial meniscus. *Am J Sports Med* 2013;41:1565-70.
- Moseley JB, O'Malley K, Petersen NJ, et al. A controlled trial of arthroscopic surgery for osteoarthritis of the knee. *N Engl J Med* 2002;347:81-8.
- Sihvonen R, Paavola M, Malmivaara A, et al. Arthroscopic partial meniscectomy versus sham surgery for a degenerative meniscal tear. *N Engl J Med* 2013;369: 2515-24.
- Herrlin SV, Wange PO, Lapidus G, et al. Is arthroscopic surgery beneficial in treating non-traumatic, degenerative medial meniscal tears? A five year follow-up. *Knee Surg Sports Traumatol Arthrosc* 2013;21:358-64.
- Sihvonen R, Englund M, Turkiewicz A, Jarvinen TL. Mechanical symptoms and arthroscopic partial meniscectomy in patients with degenerative meniscus tear: A secondary analysis of a randomized trial. *Ann Intern Med* 2016;164:449-55.
- Thorlund JB, Juhl CB, Roos EM, Lohmander LS. Arthroscopic surgery for degenerative knee: Systematic review and meta-analysis of benefits and harms. *BMJ* 2015;350:h2747.
- Chatain F, Adeleine P, Chambat P, Neyret P. A comparative study of medial versus lateral arthroscopic partial meniscectomy on stable knees: 10-year minimum follow-up. *Arthroscopy* 2003;19:842-9.
- Chatain F, Robinson AH, Adeleine P, Chambat P, Neyret P. The natural history of the knee following arthroscopic medial meniscectomy. *Knee Surg Sports Traumatol Arthrosc* 2001;9:15-8.
- Englund M, Guermazi A, Gale D, Hunter DJ, Aliabadi P, Clancy M, et al. Incidental meniscal findings on knee MRI in middle-aged and elderly persons. *N Engl J Med* 2008;359:1108-15.
- Petersen W, Chtnich A, Lattermann C, Kopf S. The treatment of non-traumatic meniscus lesions - a systematic review comparing arthroscopic partial meniscectomy with non-surgical treatment. *Dtsch Arztebl Int* 2015 Oct;112:705-12.
- Niemeyer P, Zantop T, Südkamp NP, Mayr HO. Importance of arthroscopy for gonarthrosis. *Arthroscopie*. 2012 Jul;21;25(3):170-6.

Autres

- Deleu PA, Deschamps K. Orthèses plantaires.
- Lacaze E. Anatomie des orthèses plantaires.

Notes

Notes



Hôpital Pierre-Paul Riquet

Place du Dr Baylac
TSA 40031
31059 Toulouse Cedex 9